Iisodiastolic shunt ultrasound findings of fetal septal defects

Ya Wang[1] Li Ma[2]

1. Shangrao People's Hospital, Shangrao, Jiangxi, 334000, China
2. Yili Kazak Autonomous Prefecture Friendship Hospital, Yining, Xinjiang, 835000, China

Abstract

Objective To summarize the ultrasound findings of isodiastolic shunt in fetal periseptal defect. **Methods** 10 cases of diastolic shunt waves (Isovolumic diastolic shunt wave, IDSW) in 10 submitral group. **Results** Group 10 IDSW showed different degrees of shunt spectrum. Among them, 7 groups of IDSW showed the whole period shunt, and the peak flow rate of 4 groups was less than the peak flow velocity of E, 1 group was not significantly different from E peak flow velocity, and the peak flow rate of 2 groups was greater than the peak flow velocity of E. Among them, two groups of IDSW showed shunt in incomplete isodiastolic period (late isodiastole + early rapid filling period), which showed no significant difference between peak flow rate and peak E, and the peak flow rate of one group was greater than E peak flow rate, which overlapped with peak E, and all showed bright line signs before the peak E. Among them, IDSW showed super long isodiastolic (full isodiastolic + early rapid filling period) shunt, with peak flow rate greater than E peak flow rate, overlapping with E peak, and showed bright line sign before E peak. **Conclusion** prenatal ultrasound IDSW has great value in the diagnosis of fetal septal defects.

Keywords

ventricular septal defect; mitral valve spectrum; shunt wave

胎儿室间隔膜周部缺损的等容舒张期分流波超声表现

王亚[1] 马丽[2]

1. 上饶市人民医院，中国 · 江西 上饶 334000
2. 伊犁哈萨克自治州友谊医院，中国 · 新疆 伊宁 835000

摘 要

目的 总结胎儿室间隔膜周部缺损的等容舒张期分流波超声表现。**方法** 回顾性分析10例产前超声诊断的室间隔膜周部缺损,分析10二尖瓣下组等容舒张期分流波（Isovolumic diastolic shunt wave,IDSW）的波谱特征。**结果** 10组IDSW表现为不同程度的分流频谱。其中7组IDSW表现为全期分流，表现为4组峰值流速小于E峰峰值流速,1组峰值流速与E峰峰值流速无明显差别,2组峰值流速大于E峰值峰流速。其中2组IDSW表现为不全等容舒张期（等容舒张期晚期+快速充盈期早期）分流，表现为1组峰值流速与E峰峰值流速无明显差别,1组峰值流速大于E峰值峰流速，均与E峰重叠，均出现E峰前亮线征。其中1组IDSW表现为超长等容舒张期（全等容舒张期+快速充盈期早期）分流，表现为峰值流速大于E峰值峰流速，与E峰重叠，出现E峰前亮线征。**结论** 产前超声IDSW在诊断胎儿室间隔膜周部缺损中有重要价值。

关键词

室间隔缺损；二尖瓣频谱；分流波

1 引言

室间隔缺损（ventricular septal defect，VSD）是一种比较常见的先天性心脏病，可单独发生，也有可能与其它畸形并存。X 线检查、心脏听诊、心电图检查、超声心动图、心导管检查等是诊断新生儿室间隔缺损的常见方法[1,2]。虽然目前的超声机器性能已经得到了较大的提高，但是在胎儿心动图检查中，膜周部小室缺一直都是产前筛查的难点[3]。

本研究通过频谱多普勒检查，发现在室间隔膜周部缺损的胎儿心脏中存在 IDSW，IDSW 时相位于收缩波（S 波）之后、快速充盈波（E 峰）之前，有较明显的频谱特征，故对此波谱进行归纳总结，提升产前超声医疗专业人员对 IDSW 的认识，以便更准确地进行产前诊断，辅助孕妇做出相应的决策。

【课题项目】新疆伊犁哈萨克自治州友谊医院临床研究院，项目《伊犁州正常妊娠孕妇超声心动图相关基础生理数据的调整及其在预警妊娠期高血压疾病性心脏病中的应用研究》；项目编号；yl2021zd02。

【作者简介】王亚（1982–），女，中国江苏徐州人，硕士，副主任医师，从事超声研究。

【通讯作者】马丽（1978–），女，中国陕西米脂人，博士，副主任医师，从事心血管超声研究。

2 资料与方法

2.1 研究对象

回顾性分析 2024 年 1 月至 2024 年 12 月在上饶市人民医院超声医学科诊断为胎儿室间隔膜周部缺损的 10 例胎儿 10 次产前系统筛查超声或胎儿心动图检查的 IDSW, 分析其临床资料和 IDSW 波谱特征。10 例胎儿均为单胎 , 孕妇年龄 26~35 岁 , 平均年龄 29.90 ± 3.814 岁 , 胎儿孕周 23.2~36.3 周，平均孕周 29.33 ± 4.385 周。所有孕妇检查前均签署知情同意书。

2.2 仪器与方法

采用 GE Voluson E10、GE Voluson E8 彩色超声诊断仪 , 探头频率 2~6MHz, 按照中孕期胎儿系统超声检查规范对胎儿结构进行扫查 , 重点观察胎儿心脏结构 , 大血管及其分支的位置、形态、管径大小及走行。选择胎儿心脏相关检查模式 , 获得四腔心切面 , 仔细观察室间隔连续性，在获得满意的二维声像图后 , 叠加彩色多普勒成像 , 观察室间隔是否存在过隔血流。然后侧动探头，将心尖指向 1-2 点钟方位、4-5 点钟方位、7-8 点钟方位或 10-11 点钟方位 , 保持二尖瓣、室间隔清晰显示后 , 启动频谱多普勒检查 , 将取样框放置在二尖瓣下略靠近室间隔侧，进行频谱多普勒检测 , 记录频谱信息。

3 结 果

10 例胎儿室间隔膜周部缺损的孕妇临床资料

N=10	平均值	标准差	F
年龄	29.90	3.814	14.544
孕周	29.33	4.385	19.229

10 例胎儿室间隔膜周部缺损的波谱特征

序号	VSD 大小	其他畸形	全等容舒张期			等容舒张期晚期 + 快速充盈期早期			全等容舒张期 + 快速充盈期早期
			PSV ＜ E 峰	PSV≈E 峰	PSV ＞ E 峰	PSV≈E 峰	PSV ＞ E 峰	与 E 峰重叠 出现 E 峰前亮线征	PSV ＞ E 峰 与 E 峰重叠
1	1.5		✔						
2	1.8				✔				
3	2.3	TGA					✔	✔	
4	1.5		✔						
5	2.7		✔						
6	4.1	TOF		✔					
7	7.5	TOF			✔				
8	7.5	PAA							✔
9	1.2					✔		✔	
10	1.6		✔						

10 组 IDSW 表现为不同程度的分流频谱。其中 7 组 IDSW 表现为全期分流，表现为 4 组峰值流速小于 E 峰峰值流速 ,1 组峰值流速与 E 峰峰值流速无明显差别 ,2 组峰值流速大于 E 峰值峰流速。其中 2 组 IDSW 表现为不全等容舒张期（等容舒张期晚期 + 快速充盈期早期）分流，表现为 1 组峰值流速与 E 峰峰值流速无明显差别 ,1 组峰值流速大于 E 峰值峰流速，均与 E 峰重叠，均出现 E 峰前亮线征。其中 1 组 IDSW 表现为超长等容舒张期（全等容舒张期 + 快速充盈期早期）分流，表现为峰值流速大于 E 峰值峰流速，与 E 峰重叠。

图 1A 正常胎儿二维超声 : 四腔心切面显示室间隔连续性好 ; 图 1B VSD 胎儿 CDFI：四腔心切面显示室间隔膜周部探及右向左过隔蓝色血流束 (色色箭头)。

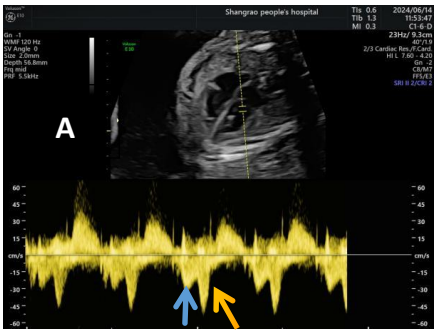

图 1A 正常胎儿二尖瓣下舒张期 E 峰（蓝箭头）、A 峰（黄箭头）

图 1B VSD 胎儿二尖瓣下舒张期 E 峰（蓝箭头）、A 峰（黄箭头）、IDSW（绿箭头）

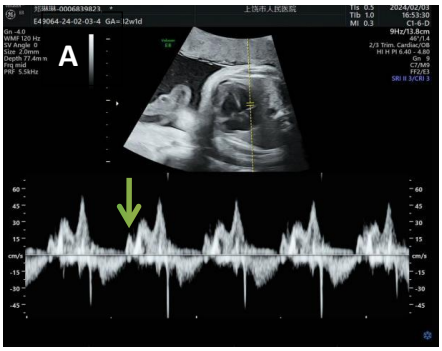

图 2A　全舒张期分流，峰值流速小于 E 峰值峰流速

图 2B　全舒张期分流，峰值流速大于 E 峰值峰流速

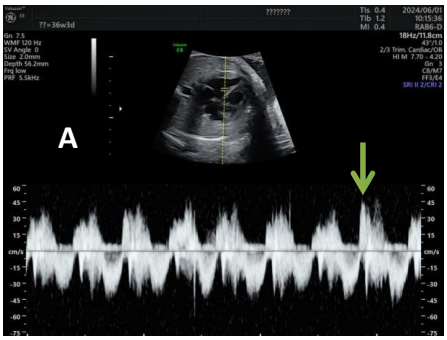

图 3A　超长等容舒张期（全等容舒张期 + 快速充盈期早期）分流，表现为峰值流速大于 E 峰值峰流速，与 E 峰重叠

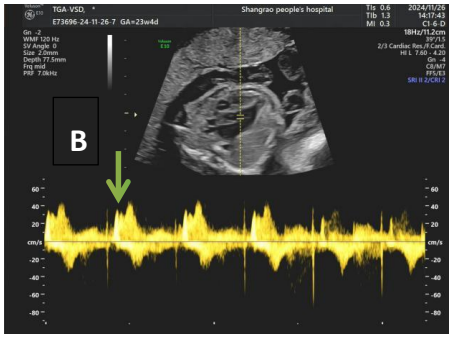

图 3A　不全等容舒张期（等容舒张期晚期 + 快速充盈期早期）分流，与 E 峰重叠，出现 E 峰前亮线征

4 讨论

目前，国内外研究胎儿室间隔缺损，主要是应用灰阶超声、彩色多普勒超声及双时相彩色多普勒技术，灰阶超声技术可发现 VSD 缺损的连续性中断，彩色多普勒超声技术可发现过隔血流束信号，双时相彩色多普勒技术可同时发现 VSD 缺损的连续性中断及过隔血流束信号。国内王晓红等总结常规产前检查后二维超声心动图检测，最后采用多普勒超声技术检查胎儿的心脏血流动力学方面变化。

胎儿 VSD 的超声筛查与诊断技术在过去几十年中取得了显著进展，提升了胎儿先天性心脏病的早期检测和诊断准确性，但对较小缺损的分辨能力有限。

首先，室间隔膜周部小缺损的二维观察受限，常常依靠彩色多普勒发现过隔血流束来辅助诊断；其次，膜周部的过隔血流束容易出现假阳性：冠状静脉窦入右房的血流束容易导致膜周部偏流入道缺损的假阳性，右冠状动脉的血流束容易导致膜周部偏流出道缺损的假阳性。加上胎儿的宫内姿势难以配合、孕妇的腹壁较厚等原因，导致胎儿膜周部小室缺一直都是产前超声医师的挑战。

由于胎儿时期没有完善的肺循环，心室顺应性差，舒张功能低，因此室间隔完整的胎儿舒张期二尖瓣下的频谱主要表现为快速充盈期的小 E 峰及心房收缩期的大 A 峰（图 2A）。本研究发现室间隔膜周部缺损的胎儿通过频谱多普勒检查，可以在等容收缩期发现 IDSW，即膜周部过隔血流束频谱。IDSW 时相位于收缩波（S 波）之后、快速充盈波（E 峰）之前，多以舒张期右向左分流为主，故多在二尖瓣下 E 波之前探及 IDSW，且多以正向波谱为主。室间隔较大时，IDSW 更为明显（图 3，图 3 不是本病例）。这与室间隔完整的胎儿二尖瓣下频谱有明显的不同。当室间隔缺损合并肺动脉或主动脉发育不良时，左右心室间压差增大，继而在等容舒张期或等容收缩期更容易检出室水平分流波。

5 结论

IDSW 在 VSD 胎儿检查中有一定的辅助作用，但仍需扩大样本量，加大对 IDSW 的研究，进一步探讨 IDSW 在产前 VSD 中的诊断价值。

参考文献

[1] 侯莉,尹立雪,张冬梅,等. 胎儿心脏定量分析技术评估中孕期室间隔缺损胎儿心脏形态及收缩功能[J]. 中华超声影 像学杂志,2024,33(6):497-504.

[2] Adan A, Eleyan L, Zaidi M, Ashry A, Dhannapuneni R, Harky A. Ventricular septal defect: diagnosis and treatments in the neonates: a systematic review[J]. Cardiol Young. 2021,31(5):756-761.

[3] 庞海苏,朱晓丹,戚夏近,周林玉.超声心动图筛查胎儿室间隔缺损漏诊、误诊原因分析.［J］现代医学,2014,42(3):230-232.