

Imaging and Clinical Manifestations of Tracheobronchial Bridge in Infants—A Case Report and Literature Review

Yanpeng Wang¹ Zeyu Zhao² Xueying Li³

1. Department of CT-MRI, The Second Affiliated Hospital of Xingtai Medical College, Xingtai, Hebei, 054000, China
2. Department of Clinical Medicine, Clinical Medical College of Anhui Medical University, Hefei, Anhui, 230031, China
3. Department of Pediatrics, The Second Affiliated Hospital of Xingtai Medical College, Xingtai, Hebei, 054000, China

Abstract

Objective: To explore the critical role of multi-slice spiral CT (MSCT) and three-dimensional post-processing in the diagnosis of tracheobronchial bridge in infants through the treatment and imaging diagnosis process of a case, combined with a literature review. **Methods:** Clinical and imaging data of the case were summarized and analyzed, followed by a review of relevant literature. **Results:** (1) Case Data: A male infant was admitted due to cough, sputum, and ineffective cough with gradually worsening symptoms. He had a history of multiple respiratory tract infections. Chest CT scan with bronchial reconstruction showed tracheobronchial bridge malformation. (2) Literature Review: In children with recurrent upper respiratory and pulmonary infections combined with airway developmental malformations, imaging provides accurate diagnosis. **Conclusion:** Multi-slice spiral CT and its three-dimensional post-processing play a significant role in the diagnosis of tracheobronchial bridge in infants.

Keywords

Upper respiratory and pulmonary infection; Tracheobronchial bridge; Multi-slice spiral CT (MSCT); Minimum intensity projection (MinIP)

幼儿支气管桥的影像与临床——附一例资料及文献复习

王彦朋¹ 赵泽宇² 李学英³

1. 邢台医学院第二附属医院 CT-MRI 科, 中国·河北 邢台 054000
2. 安徽医科大学临床医学院临床医学系, 中国·安徽 合肥 230031
3. 邢台医学院第二附属医院儿科, 中国·河北 邢台 054000

摘要

目的: 通过一例幼儿支气管桥病变的治疗及影像学诊断过程, 复习文献, 探讨多层螺旋CT (multi-slice spiral CT, MSCT) 及其三维后处理在诊断婴幼儿支气管桥疾病中的重要作用。**方法:** 总结、分析本病例的临床及影像学资料并进行相关文献复习。**结果:** (1) 病例资料: 患儿男, 因咳嗽, 有痰, 咳不畅, 病情渐加重而入院治疗。既往有数次呼吸道感染病史。胸部CT扫描+支气管重建示: 支气管桥畸形。(2) 文献复习: 患儿反复出现上呼吸道及肺部感染并气道发育畸形者, 影像学能提供准确的诊断。**结论:** 多层螺旋CT及其三维后处理在诊断婴幼儿支气管桥疾病中具有重要作用。

关键词

上呼吸道及肺部感染; 支气管桥; 多层螺旋CT (MSCT); 最小密度投影 (MinIP)

1 引言

支气管桥 (bridging bronchus, BB) 是一种罕见的先天性气管分支异常^[1-2], 是指左主支气管中段延伸的一个支气管跨过纵隔供应右肺中叶和下叶, 而起自气管的右主支气管仅连接右上叶; 或正常隆突位置平面向右肺支气管分支, 支气管桥起源于气管更远端, 供应整个右肺, 假隆突位置低且气管分叉角比较大。常规X线检查摄片或透视多无异常发现, 少数病例仔细观察DR摄片才可发现。常被误诊、漏诊。该

疾病常引起患儿呼吸困难、喘息、反复呼吸道感染等临床表现, 进而影响其生长发育, 严重者威胁生命。支气管桥可以单发, 但绝大部分伴有心脏及大血管畸形, 尤其是与肺动脉吊带关系密切。

2 病例资料

2.1 本病例的诊疗经过及影像学特点

患儿男, 1岁8个月, 因咳嗽10余天, 加重1天入院。患儿10余天前无明显诱因出现咳嗽, 呈阵发性连声咳嗽, 痉挛性咳嗽, 有痰, 咳不畅。偶可咳出黄色粘痰, 无声音嘶哑及呼吸困难, 曾诊于当地诊所, 间断给予口服“头孢克洛分散片、小儿回春颗粒”及静点“头孢哌酮舒巴坦及雾化治

【作者简介】王彦朋 (1971-), 男, 中国河北邢台人, 主任医师, 从事医学影像学诊断研究。

疗”等治疗5天，患儿病情无明显好转，今日加重，无呕吐及腹泻，无抽搐、嗜睡，随来我院就诊，门诊以“支气管炎”收入院。自发病以来，患儿精神反应欠佳，睡眠较差，二便正常。

患儿系第一胎第一产，足月顺产，出生体重3.3kg，出生后Apgar评分1分钟和5分钟均为10分，生后母乳喂养，6月添加辅食，1岁6月断奶，食欲可，智力、发育生长同正常同龄儿。患儿出生后8月、10月、13月及16月出现四次支气管肺炎，在当地住院经抗感染和补液治疗后好转，具体使用药物情况不详。患儿无肝炎、肺结核等传染病接触史，无外伤、手术、输血及药物、食品过敏史，预防接种按计划进行。父母体健，非近亲结婚，母孕期无感染及服药史，家中无宠物饲养史，家族中无遗传性及传染性疾病史。

入院体检及实验室检查：体温：36.7℃。呼吸28次/分，脉搏：112次/分，体重：kg，身高：cm，精神反应欠佳，呼吸平稳，无鼻翼翕动及呼吸三凹征，胸廓对称，两侧呼吸动度一致，两肺呼吸音粗，双肺可闻及喘鸣音及水泡音，心率112次/分，律齐，心音有力，各瓣膜区听诊未闻及杂音。其他系统未见明显异常。血常规检查：白细胞： $13.3 \times 10^9/L$ 、中性粒细胞比率：54.0%、淋巴细胞比率：35.7%、红细胞： $4.86 \times 10^{12}/L$ 、血红蛋白130g/L、血小板 $507 \times 10^9/L$ 、C-反应蛋白：5.44mg/L。入院诊断：支气管炎。

治疗经过及影像学检查结果：患儿入院后，完善支原体抗体、血沉、心肌酶、免疫球蛋白等相关检查，给予头孢甲肟80mg/kg/d，每日3次静点抗感染，喜炎平清热解毒，溴己新静点止咳化痰，布地奈德、沙丁胺醇雾化止咳化痰治疗。治疗第二日支原体抗体检查回报抗体阳性，考虑存在支原体感染，改用阿奇霉素联合头孢甲肟抗感染剂，余治疗不变，5日后病情好转，在继续治疗3日，仍呼吸音较粗，行胸部CT检查。CT回报：两肺气管血管束增多、增重，可见多发小片状磨玻璃影，边界不清，密度不均，局部胸膜下小叶间隔增厚。右肺支气管仅与右肺上叶相连通，左肺主支气管起始部管腔狭窄，狭窄支气管末端向右侧延伸一异常支气管，异常支气管越过纵隔，与右肺中叶及下叶支气管相通。经后处理工作站支气管VR成像及MinIP处理，支气管发育异常显示更为直观（见图1和图2），未见明显肺动脉吊带（见图3和图4）。影像学诊断：支气管桥；两肺间质性炎症。患儿家属拒绝进一步检查，再行多日治疗，患儿临床症状消失，遂自行离院。

图1VR成像及图2MinIP成像，清晰显示左侧主支气管狭窄及右肺支气管桥。图3、4横断位显示患儿无左肺动脉吊带（患儿家属不同意进一步检查，故没有胸部增强图片）。

2.2 支气管桥病变患儿治疗复习

对中国期刊全文数据库(CNKI)2013年1月至2024年12月收录的论文进行检索，关键词为“支气管桥”+“MSCT”，共收集到中文报道14篇支气管桥患儿临床及影像学资料。

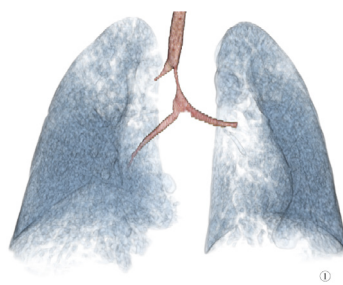


图1

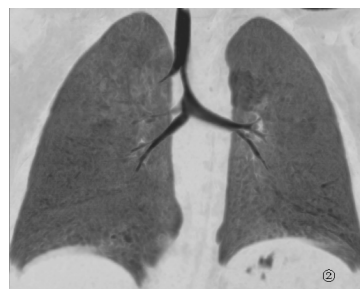


图2

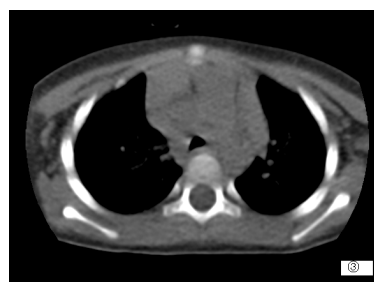

图3

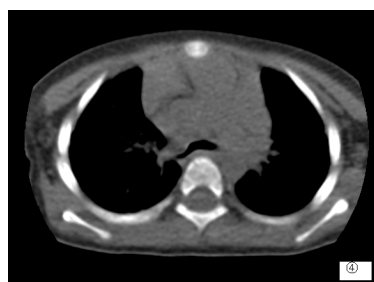

图4

2016年李淑华报道8例支气管桥患儿^[5]，表现为喘鸣和反复呼吸道感染，易漏诊或误诊，临床有反复呼吸道症状治疗欠佳的婴幼儿应行进一步检查。徐明报道8例肺动脉吊带合并气管畸形患儿^[10]，其中1例支气管桥，MSCT及三维重建可清晰地显示肺动脉吊带和伴随的气管异常。

2017年贺敬丰等报道7例支气管桥^[7]，患儿均有反复呼吸道感染病史或者气道、食管压迫病史，MSCT及MinIP等三维重建技术获得的图像具有较高的诊断准确率。孙文静报道1例肺动脉吊带合并支气管桥畸形^[9]，患儿咳嗽、有痰伴喘憋入院，增强CT心血管重建+气道重建明确诊断。

2020年郑玉丽报道10例支气管桥患儿^[9],主要临床症状为反复喘息或喘鸣7例,咳嗽3例,发热4例。患儿均行胸部MSCT检查,10例BB中,MSCT常规横轴位显示8例(80%),MSCT后处理技术支气管桥均清晰显示(100%),本组病例7例(70%)伴有左肺动脉吊带,房缺或室缺4例,MSCT不仅扫描速度快、层薄,患儿容易接受,而且CT气道重建能够多方位、多角度清晰显示支气管树走行及其与周围组织的关系,如果进行CT增强检查,可以更清晰地显示先天性心脏疾患或大血管异常,尤其是左肺动脉吊带及其存在的关系等。

2022年,林春艳报道17例确诊为支气管桥患儿^[10],所有患儿入院后均行多层螺旋CT(64排)+三维重建明确支气管桥畸形和支气管狭窄情况,并行超声心动图检查评估心血管畸形、心内结构畸形及肺动脉高压。

3 讨论

支气管桥是婴幼儿先天性气道异常病变,临床病史缺乏特异性,影像学CT检查仅横断位图像无法准确显示气管及左主支气管的空间位置关系及角度而易漏诊,气道VR及冠状位MinIP重建才能直观显示异常的气道改变。支气管桥以右侧多见,起自气管的右主支气管仅连接右上叶,由左支气管中段发出一支支气管跨越纵隔向右延伸,分布到右肺中叶和下叶,即桥支气管,右肺中下叶支气管来源于左主支气管,1976年由Gonzalez等首次报道,Wells^[15]等把正常隆突位置存在右肺支气管分支的支气管桥畸形称为I型,表现为桥支气管分叉(即假隆突)位于T5-6水平,低于正常隆突水平,且分叉夹角比较大,支气管桥起源前左侧主支气管明显狭窄;把正常隆突位置右肺支气管分支缺如(或以憩室方式存在)的支气管桥畸形称为II型,表现为正常隆突位置平面向右肺支气管分支,支气管桥起源于气管更远端,供应整个右肺,假隆突位于T4-5平面,且分叉角比较大。支气管桥可以单发,但绝大部分伴有心脏及大血管畸形,支气管桥II型尤其与肺动脉吊带关系密切。

本病例患儿为幼儿,有以下临床特点:①成长过程中多次出现气道及肺部病变,且病变易反复发作;②阵发性连声咳嗽,痉挛性咳嗽,有痰,咳不畅;③本次住院时间较长,约半月余,病情恢复较缓慢;④多次住院治疗,因检查方式不适当仅报告支气管及肺部感染而未发现气道发育异常;⑤MSCT扫描+气道重建,尤其是气道VR成像及冠状位MinIP能准确反映气道异常;⑥患儿肺部临床症状消失后自动离院,心脏及大血管情况家属拒绝进一步检查而未明确。

胸部影像学检查是诊断支气管桥的重要检查手段。传统评价气管、支气管病变的方法主要有胸片、CT、支气管造影、纤维支气管镜等。胸片假阴性率较高,密度分辨率较低,容易漏诊。支气管造影作为一种有创性检查,操作复杂,目前已逐渐被淘汰。纤维支气管镜能直接观察管腔内情况,是诊断气管支气管病变的“金标准”,但作为一种有

创检查,容易造成患儿不适,患儿有可能不配合检查,有一定风险,而且不能观察气管腔外情况,尤其是纵隔及心脏、大血管的情况。随着MSCT技术的发展,MSCT对婴幼儿检查的适应症越来越宽广,低剂量技术的应用保障患儿的辐射安全,尤其是MSCT+三维重建后处理技术的结合应用使病变的检出率和诊断正确率大大提高,易于观察和理解病变部位,是目前广泛运用的较好的气道检查技术手段。如果条件适合,再配合MSCT增强检查,在了解气道病变的基础上还可以观察是否合并心脏及大血管的畸形。综上所述MSCT+气道重建对本病的诊断具有极高的价值,可作为评价气管支气管情况的首选检查方法。

总之,随着MSCT技术的发展及在临床上的广泛应用和对支气管桥认识的不断提高,支气管桥病例的发现亦将逐渐增多。临床医师对于反复出现的支气管肺炎、喘鸣等表现,经一般抗感染、平喘等治疗效果不佳的婴幼儿,应高度警惕有无支气管桥的可能,尽早行MSCT+气道三维重建,提高早期诊断的准确率,避免误诊和漏诊。

通过对该患儿病例资料的临床特点及影像学特点进行分析,结合CNKI近5年来检索文献的复习,以期使低年资儿科医师和影像学医师对支气管桥病变有综合的了解,在临床工作中遇到此类患儿可及早做出诊断。

参考文献

- [1] Baden W, Schaefer J, Kumpf M, et al. Comparison of imaging techniques in the diagnosis of bridging bronchus [J]. *Eur Respir J*, 2008,31(5):1125-1131.
- [2] du Plessis AM, Andronikou S, Goussaard P. Bridging bronchus and sling left pulmonary artery: a rare entity demonstrated by coronal CT with 3-D rendering display and minimal-intensity projections [J]. *Pediatr Radiol*, 2008,38(9):1024-1026.
- [3] 符跃强,刘成军,陈应富,等. 婴幼儿肺动脉吊带29例临床特征及诊治分析[J]. *中国循证儿科杂志*,2014,9(5):365-370.
- [4] 陈明旺,江心青,郭永梅,等. MSCT对儿童气管支气管发育异常的诊断价值[J]. *放射实践*,2015,30(1):29-32.
- [5] 李淑华,张明杰,陈欣欣,等. 儿童肺动脉吊带与双主动脉弓伴随的肺气管畸形比较[J]. *临床儿科杂志*,2016,34(7):503-505.
- [6] 徐明,张景云. 多层螺旋CT在诊断肺动脉吊带伴气管畸形中的临床价值[J]. *中国循证心血管医学杂志*,2016,8(5):580-582.
- [7] 贺敬丰,贺东风,孔繁荣,等. 多排螺旋CT在诊断儿童血管环合并气道异常中的价值[J]. *临床和实践医学杂志*,2017,16(15):1553-1556.
- [8] 孙文静,李晓梅,马莲美,等. 先天性肺动脉吊带合并支气管桥畸形1例并文献分析[J]. *中国儿童保健杂志*,2017,25(7):755-156.
- [9] 郑玉丽,杨馨艳,杜昕,等. 多层螺旋CT在儿童支气管桥中的诊断价值[J]. *潍坊医学院学报*,2020,42(6):432-434.
- [10] 林春艳,郑敬阳,林印涛,等. 17例小儿先天性支气管桥的临床分析[J]. *医学理论与实践*,2021,34(4):670-672.